

Asociación VACTERL y síndrome de Moebius en un recién nacido expuesto prenatalmente a misoprostol

Julián Ramírez Cheyne¹, Darly Marín Cuero², Carolina Isaza³, Wilmar Saldarriaga Gil⁴, Harry Pachajoa Londoño⁵

RESUMEN

El misoprostol, un análogo sintético de la prostaglandina E1, se ha asociado a un aumento en el riesgo de ocurrencia del síndrome de Moebius (parálisis congénita del VII par craneal que puede estar asociada a compromiso de otros pares craneales o incluso de otros sistemas) y defectos de las extremidades de tipo transversal-terminal en embarazos en que las madres utilizan este medicamento durante el primer trimestre de gestación. Se ha propuesto la perturbación vascular como mecanismo teratogénico del misoprostol. La asociación VACTERL es la coocurrencia estadísticamente no aleatoria de defectos vertebrales, anomalías vasculares, atresia anal, anomalías cardíacas, fístula traqueoesofágica con atresia esofágica, displasia renal y radial y anomalías de las extremidades diferentes a las radiales. No existe evidencia de una causa unificadora de la coocurrencia de las malformaciones VACTERL, por lo que esta condición se sigue denominando *asociación* y no *síndrome*. Se presenta el caso de una niña recién nacida con asociación VACTERL y síndrome de Moebius asociados a exposición prenatal a misoprostol en el primer trimestre del embarazo y, dado el mecanismo teratogénico del misoprostol, se propone un origen vascular de la asociación VACTERL.

PALABRAS

Anomalías Congénitas; Misoprostol; Síndrome de Moebius; Teratógenos

SUMMARY

VACTERL association and Moebius syndrome in a newborn girl prenatally exposed to misoprostol

Misoprostol, a synthetic analogue of prostaglandin E1, has been associated with an increased risk of occurrence of the Moebius syndrome (congenital paralysis of the seventh cranial

¹ Médico. Estudiante de Maestría en Ciencias Biomédicas de la Universidad del Valle. Docente del Departamento de Morfología, Escuela de Ciencias Básicas, Facultad de Salud, Universidad del Valle, Cali, Colombia. Grupo Malformaciones congénitas Perinatales y Dismorfología (MACOS).

² Estudiante de Medicina, Universidad del Valle, Cali, Colombia.

³ Médico. Magíster en Ciencias Básicas. Docente del Departamento de Morfología, Escuela de Ciencias Básicas, Facultad de Salud, Universidad del Valle, Cali, Colombia. Grupo MACOS.

⁴ Médico Ginecoobstetra. Magíster en Ciencias Básicas. Docente del Departamento de Morfología, Escuela de Ciencias Básicas, Facultad de Salud, Universidad del Valle, Cali, Colombia. Grupo MACOS.

⁵ Médico. Doctor en Ciencias Biomédicas. Docente de la Universidad ICESI. Centro de Investigaciones en Anomalías Congénitas y Enfermedades Raras (CIACER), Cali, Colombia. Correspondencia: Julián Ramírez Cheyne; juracheyne@gmail.com

Recibido: agosto 05 de 2013

Aceptado: octubre 02 de 2013

nerve that may be associated with involvement of other cranial nerves or of other systems) and cross-terminal limb defects in pregnancies in which mothers used this drug during the first trimester of pregnancy. Vascular disruption has been proposed as a teratogenic mechanism of misoprostol. The VACTERL association is the statistically non-random co-occurrence of vertebral defects, vascular anomalies, anal atresia, cardiac abnormalities, tracheo-esophageal fistula with esophageal atresia, radial and renal dysplasia, and other limb anomalies. There is no evidence for a unifying cause for the co-occurrence of VACTERL malformations, so this condition is still called an *association* and not a *syndrome*. We report the case of a newborn girl with VACTERL association and Moebius syndrome associated with prenatal exposure to misoprostol in the first trimester of pregnancy. Given the teratogenic mechanism of misoprostol, we propose a vascular origin for VACTERL association.

KEY WORDS

Congenital Abnormalities; Misoprostol; Moebius Syndrome; Teratogens

INTRODUCCIÓN

La exposición prenatal a misoprostol ha sido asociada a la ocurrencia de defectos congénitos, principalmente la secuencia de Moebius y defectos de las extremidades de tipo terminal y transversal (1). Sin embargo, es controversial la relación de causalidad entre el misoprostol y malformaciones congénitas. Por lo tanto, es difícil establecer la probabilidad de aparición de dichas malformaciones en recién nacidos expuestos a misoprostol en el primer trimestre del embarazo.

El síndrome de Moebius es una enfermedad genética rara (frecuencia 0,002%), descrita inicialmente por von Graefe y Moebius en 1880 y 1888, respectivamente. Se caracteriza por parálisis de los pares craneales sexto y séptimo que lleva a parálisis facial y a alteración de la abducción ocular. Además, dicho síndrome puede asociarse a compromiso de otros pares craneales y a malformaciones orofaciales, defectos de reducción en los miembros, defectos esqueléticos y retraso mental (2). En la etiología y patogenia de este síndrome juegan papel factores

genéticos y vasculares isquémicos. En los últimos años, con el advenimiento del misoprostol, cuyo uso se ha extendido en la población como agente abortivo, se ha descrito una serie de casos del síndrome de Moebius asociados al uso de este medicamento (3,4).

La asociación VATER fue descrita por primera vez en 1972 por Quan y Smith, como una condición consistente en la coocurrencia estadísticamente no aleatoria del siguiente grupo de malformaciones congénitas: defectos vertebrales, atresia anal, fístula traqueoesofágica con atresia esofágica y displasia renal (5). Posteriormente, en la definición se incluyeron anomalías vasculares (principalmente arteria umbilical única) como parte de la "V", anomalías de los miembros (específicamente del radio) como parte de la "R", y además se incluyeron la "C" para anomalías cardíacas y la "L" para anomalías de las extremidades (*limbs*) diferentes a las radiales ya incluidas en la "R", de manera que el acrónimo pasó de VATER a VACTERL (6). Se ha encontrado que la frecuencia del VATER/VACTERL es entre 1/10.000 y 1/40.000 de los nacidos vivos, pero los estudios al respecto no han sido uniformes pues se han utilizado diferentes metodologías y criterios diagnósticos (7). En algunas cohortes de VATER/VACTERL se ha encontrado predominio del sexo masculino, hallazgo para el que se han propuesto múltiples explicaciones como el azar, la existencia de formas ligadas al cromosoma X, la posibilidad de que se trate de un fenotipo influido por el sexo o mecanismos relacionados con defectos de la impronta (8).

En este artículo se informa el primer caso de la asociación VACTERL-Moebius-misoprostol y se hace una breve revisión sobre dichas enfermedades y sobre la asociación entre la exposición prenatal a misoprostol y malformaciones congénitas. El caso se detectó en el Hospital Universitario del Valle, institución de tercer nivel de la ciudad de Cali, Colombia, el mayor centro de referencia de la red pública regional, que atiende principalmente a la población del régimen subsidiado y de bajos ingresos, bajo los parámetros del Estudio Colaborativo Latinoamericano de Malformaciones Congénitas (ECLAMC), un programa de investigación clínica y epidemiológica de las anomalías del desarrollo, basado en los nacimientos hospitalarios en países latinoamericanos.

DESCRIPCIÓN DEL CASO

Niña recién nacida de padres no consanguíneos, producto del cuarto embarazo; la madre, que tenía el antecedente de dos abortos inducidos, refirió exposición durante el primer trimestre del embarazo a 200 μg de misoprostol por vía oral y agua de perejil; además, informó el consumo de alcohol y cigarrillo; tuvo mal control prenatal con ecografías en las que se observó

alteración ósea en el antebrazo derecho, mala definición del riñón izquierdo y descenso del riñón derecho a la parte alta de la pelvis. Se hizo cesárea a las 36 semanas. Peso al nacimiento: 2.155 g, talla: 48 cm, PC: 33 cm. El examen físico y los estudios dismorfológicos evidenciaron asimetría del tercio inferior de la cara (figura 1), agenesia del radio y el pulgar derechos (figuras 2 y 3), una vértebra en cuña (figura 4) y ectopia renal izquierda cruzada.

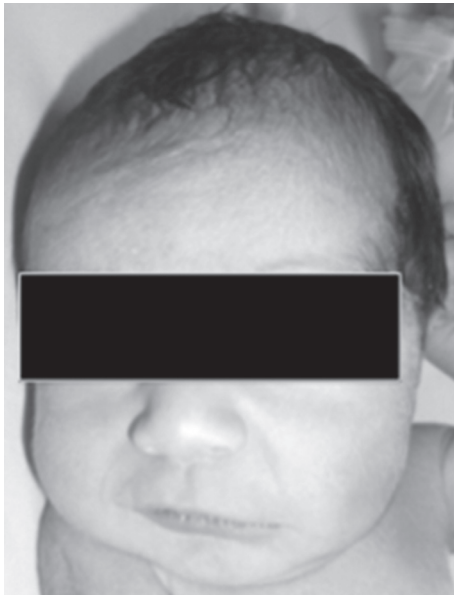

Figura 1. Desviación de la comisura labial hacia la izquierda

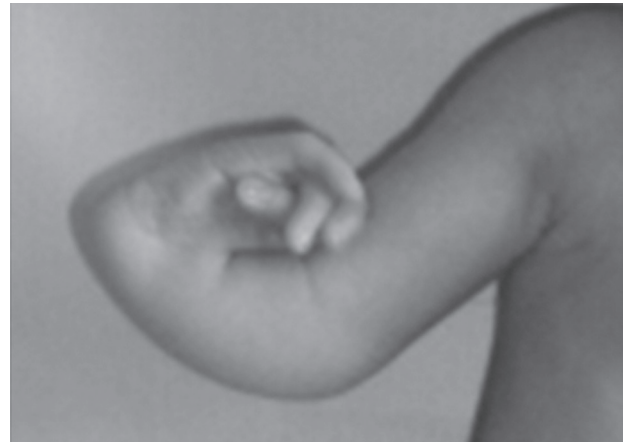

Figura 2. Desviación radial de la mano y ausencia del pulgar

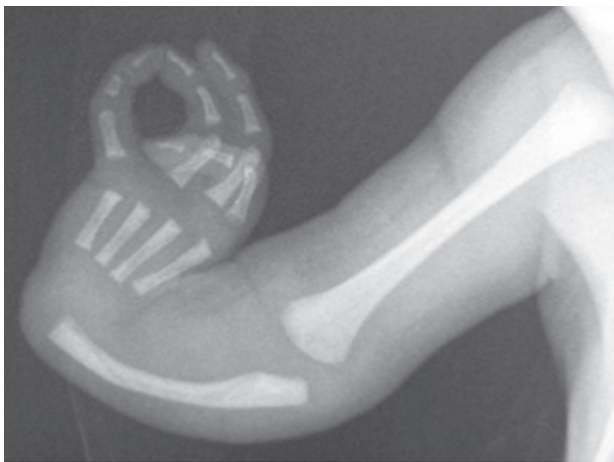


Figura 3. Ausencia del pulgar y del radio

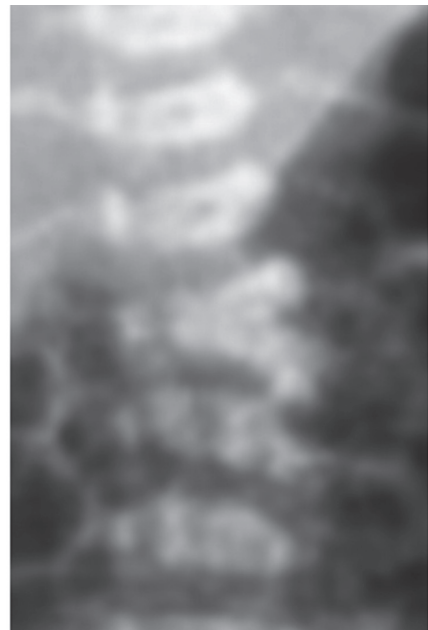

Figura 4. Vértebra en cuña

DISCUSIÓN Y COMENTARIOS

El misoprostol, comercializado bajo el nombre de Cytotec®, es un análogo de la prostaglandina E₁ aprobada por la FDA (*Food and Drug Administration*) de los Estados Unidos para la prevención y el tratamiento de la úlcera péptica en pacientes tratados con antiinflamatorios no esteroides. Sin embargo, su uso se ha ampliado a la ginecología con indicaciones como el aborto inducido, el óbito fetal, el aborto incompleto, la inducción del parto y la prevención de la hemorragia posparto (9). La eficacia del efecto abortivo del misoprostol en el primer trimestre es aproximadamente del 80% cuando se utiliza como fármaco único, aunque varía según la dosis y la edad gestacional. Por su efecto abortivo está clasificado como medicamento categoría X en el embarazo (10).

En modelos animales, la exposición prenatal al misoprostol se ha asociado con la ocurrencia de una serie de anomalías que incluyen artrogriposis, defectos de las extremidades, anomalías cerebrales, gastrosquisis y síndrome de Moebius (11). Actualmente se ha establecido una asociación epidemiológica entre la exposición a este medicamento y la aparición de anomalías fetales, sobre todo en países donde el aborto es un procedimiento ilegal y se lleva a cabo en muchos casos sin supervisión médica.

El estudio más extenso disponible en la literatura acerca del misoprostol y su relación con malformaciones es una revisión sistemática de Da Silva Dal Pizzol y colaboradores (1). Estos autores calcularon el riesgo de anomalías congénitas y otros efectos adversos en niños expuestos a misoprostol durante la vida fetal. Encontraron asociación entre la exposición prenatal a este medicamento y la ocurrencia de cualquier defecto (OR = 3,56; 95% CI: 0,98-12,98), síndrome de Moebius (OR = 25,31; 95% CI: 11,11-57,66) y defectos de las extremidades (OR = 11,86; 95% CI: 4,86-28,90).

Todavía no se ha dilucidado el mecanismo de toxicidad del misoprostol durante la gestación. Debido a la similitud entre los defectos observados después de lesiones por hipoxia y los hallados en niños expuestos al misoprostol, una propuesta común es que el medicamento causa una perturbación del desarrollo en una etapa altamente dependiente de oxígeno. Esta perturbación puede ser causada por atrapamiento de la sangre fetal en la placenta por las contracciones

uterinas o por un efecto vasoconstrictor sobre las arterias uterinas (12).

Entre las asociaciones informadas con más frecuencia en la literatura con relación a las malformaciones producidas por este medicamento se encuentra la relación misoprostol-síndrome de Moebius. La descripción más básica de este síndrome incluye la parálisis facial congénita e insuficiencia en la abducción ocular (2). Junto con estas alteraciones se pueden presentar compromiso de otros pares craneales, dismorfismo orofacial, pérdida de la audición, alteraciones en las extremidades, anomalía de Poland y defectos de reducción de las extremidades de tipo amputación. Además se ha descrito retraso mental en un grupo de pacientes. Aunque el Moebius típico se presenta con parálisis facial bilateral, la afección unilateral no descarta el diagnóstico (13).

En cuanto a la etiología y la patogenia, el Moebius sigue siendo una enfermedad heterogénea. Se han descrito casos de origen genético con herencia autosómica dominante, autosómica recesiva e inclusive con herencia recesiva ligada al cromosoma X y, de otra parte, se ha propuesto un origen vascular isquémico en el que se presenta agenesia de los núcleos de los nervios craneales VI y VII, o bien estos núcleos comienzan normalmente su desarrollo y posteriormente se destruyen, en algún momento del desarrollo embrionario y probablemente por algún evento de tipo isquémico (14).

La asociación VACTERL se define clínicamente por la presencia de un grupo de malformaciones congénitas vertebrales, vasculares, anorrectales, cardíacas, traqueoesofágicas, renales, radiales y otras anomalías de las extremidades. Existe desacuerdo sobre la inclusión de algunas anomalías en la asociación VATER/VACTERL. Algunos análisis, basados en estadísticas, afirman que las malformaciones cardíacas no se deberían incluir en el diagnóstico, ya que no son más comunes en la asociación VATER/VACTERL que en otros trastornos y se ha sugerido lo mismo para las anomalías renales (7,15).

Si bien hay evidencia que sugiere factores hereditarios en subgrupos familiares (16), existe también una fuerte evidencia clínica y científica para la heterogeneidad causal en pacientes con la asociación VATER/VACTERL (8).

Una posible explicación para la ocurrencia de anomalías en *cluster* es el concepto de “defectos de campos del desarrollo”, según el cual las malformaciones que ocurren en la blastogénesis tienden a resultar en anomalías politópicas o anomalías congénitas que afectan sistemas orgánicos múltiples. Se ha sugerido describir la condición VATER/VACTERL de una manera más precisa con el término “defecto de campo de desarrollo politópico primario” en vez del término usual “asociación”, ya que el primero refleja la perturbación causal, mientras que el segundo simplemente describe un agrupamiento estadístico (17).

Este caso presenta tres de las características de la asociación VACTERL: displasia renal, displasia radial y anomalía vertebral, además de parálisis facial. La madre consumió misoprostol en el primer trimestre del embarazo, y la exposición prenatal a este medicamento se ha asociado a la ocurrencia de defectos congénitos, principalmente el síndrome de Moebius (parálisis del VII par). Dado el mecanismo teratogénico del misoprostol proponemos un probable origen vascular del síndrome de Moebius y de la asociación VACTERL en este paciente.

CONCLUSIONES Y RECOMENDACIONES

Se reporta el primer caso de la asociación VACTERL-Moebius-misoprostol. Se sugiere un origen vascular de la asociación VACTERL y se considera que el momento y la intensidad de la exposición son determinantes claves de la expresividad variable de la asociación. Recalamos la importancia de investigar acerca de los defectos congénitos para lograr el desarrollo de estrategias de prevención y la reducción del impacto de sus consecuencias.

REFERENCIAS BIBLIOGRÁFICAS

1. da Silva Dal Pizzol T, Knop FP, Mengue SS. Prenatal exposure to misoprostol and congenital anomalies: systematic review and meta-analysis. *Reprod Toxicol*. 2006 Nov;22(4):666–71.
2. Moebius Syndrome; MBS. Online Mendelian Inheritance in Man, OMIM™. Johns Hopkins University, Baltimore, MD. MIM Number: 157900. Date last edited: 06/20/2013. Disponible en: <http://omim.org/entry/157900>.
3. Isaza C, Saldarriaga W, Pachajoa H. Uso inadecuado de misoprostol. ¿Un problema de salud pública? *Colombia Médica*. 2008;39(2 sup):61–5.

4. Pachajoa H, Saldarriaga W, Isaza C. Misoprostol y teratogenicidad. Revisión de 38 casos del suroccidente colombiano. *Iatreia*. 2010; 23, (4 sup): 45.
5. Quan L, Smith DW. The VATER association. Vertebral defects, Anal atresia, T-E fistula with esophageal atresia, Radial and Renal dysplasia: a spectrum of associated defects. *J Pediatr*. 1973 Jan;82(1):104–7.
6. Temtamy SA, Miller JD. Extending the scope of the VATER association: definition of the VATER syndrome. *J Pediatr*. 1974 Sep;85(3):345–9.
7. Botto LD, Khoury MJ, Mastroiacovo P, Castilla EE, Moore CA, Skjaerven R, et al. The spectrum of congenital anomalies of the VATER association: an international study. *Am J Med Genet*. 1997 Jul 11;71(1):8–15.
8. Solomon BD, Pineda-Alvarez DE, Raam MS, Bous SM, Keaton AA, Vélez JI, et al. Analysis of component findings in 79 patients diagnosed with VACTERL association. *Am J Med Genet A*. 2010 Sep;152A(9):2236–44.
9. Allen R, O'Brien BM. Uses of misoprostol in obstetrics and gynecology. *Rev Obstet Gynecol*. 2009 Jan;2(3):159–68.
10. Abuabara K, Blum J, editors. *Providing Medical Abortion in Low-resource Settings: An Introductory Guidebook*. 2nd ed. New York: Gynuity Health Projects; 2009.
11. Schardein JL, Macina OT. *Human Developmental Toxicants. Aspects of Toxicology and Chemistry*. Boca Raton: CRC Press; 2007. p. 427.
12. Los FJ, Brandenburg H, Niermeijer MF. Vascular disruptive syndromes after exposure to misoprostol or chorionic villus sampling. *Lancet*. 1999 Mar 6;353(9155):843–4.
13. Pérez Aytés A. Síndrome de Moebius. *Protocdiagn ter pediatr*. 2010;1:80–4
14. Palmer CA. *Mobius Syndrome* [Internet]. Medscape. 2009. Disponible en: <http://emedicine.medscape.com/article/1180822-overview>. Consultada el 1 de junio de 2013.
15. Källén K, Mastroiacovo P, Castilla EE, Robert E, Källén B. VATER non-random association of congenital malformations: study based on data from four malformation registers. *Am J Med Genet*. 2001 Jun 1;101(1):26–32.
16. Solomon BD, Pineda-Alvarez DE, Raam MS, Cummings DAT. Evidence for inheritance in patients with VACTERL association. *Hum Genet*. 2010 Jun;127(6):731–3.
17. Martínez-Frías ML, Frías JL, Opitz JM. Errors of morphogenesis and developmental field theory. *Am J Med Genet*. 1998 Apr 1;76(4):291–6.